Lane Medical Library

Aus dem Königl. anat. Universitäts-Institut zu Königsberg.

№ 32.

Untersuchungen über das Tegument der Analöffnung.

Inaugural-Dissertation

der

medicinischen Facultät zu Königsberg in Pr.

zur

Erlangung der Doctorwürde

in der

Medicin, Chirurgie und Geburtshilfe

vorgelegt und öffentlich verteidigt

Montag den 1. Juli 1901, Vormittags 12 Uhr

von

Willy Oswald Braun,

pract. Arzt.

Mit einer Tafel Abbildungen.

Königsberg i. Pr.

Buchdruckerei von R. Leupold.

1901

Gedruckt mit Genehmigung der medizinischen Fakultät der Königlichen Albertus-Universität zu Königsberg i. Pr.

Referent: Herr Geheimrat Prof. Dr. Stieda.

Meinen lieben Eltern

in Dankbarkeit

gewidmet.

Digitized by the Internet Archive
in 2026

https://archive.org/details/IA40153514_0166

Die vorliegende Arbeit ist im anatomischen Institut der Universität Königsberg angefertigt worden.

Ich nehme an dieser Stelle Gelegenheit, Herrn Geheimrat Prof. Dr. Stieda für die Anregung zu dieser Arbeit sowie für die gütige Beschaffung des Materials und seinen Rat und seine Unterstützung bei meinen Untersuchungen meinen herzlichsten Dank auszusprechen.

Ebenso erlaube ich mir, Herrn Prof. Dr. Zander für seine hilfreiche Unterstützung bei der Zusammenstellung der Litteratur meinen Dank auszusprechen.

Als ich mich an Herrn Geheimrat Prof. Dr. Stieda mit der Bitte wandte, mir ein Thema zu einer Inaugural-Dissertation zu geben, schlug er mir vor, den Uebergang der äusseren behaarten Haut in die Schleimhaut des Mastdarms zu untersuchen, insbesondere um das etwaige Vorkommen von Talgdrüsen in der Uebergangszone festzustellen. Herr Geheimrat Stieda ist seit Jahren bereits mit Untersuchungen der Haut und Haare beschäftigt gewesen. In der letzten Zeit hat er seine Aufmerksamkeit besonders den Uebergangsformen zwischen äusserer Haut und Schleimhaut und ihren Eigentümlichkeiten zugewandt (Dissertationen von Sprung und Liepmann). Er vermutete, dass sich auch in der Uebergangsszone des Anus, wie am Lippenrot, die gelegentlich angezweifelte Existenz von Talgdrüsen bestätigen liesse. Gleichzeitig werden hier im Institute auf seine Veranlassung hin von anderer Seite aus Untersuchungen über das Vorkommen von Talgdrüsen in der Mundschleimhaut und in der Uebergangszone zwischen der äusseren Haut und der Schleimhaut der Nase vorgenommen.

Ich werde in dieser Arbeit zunächst Auszüge aus der Litteratur geben, um festzustellen, was die Autoren bisher schon erkannt haben, worin ihre Beschreibungen übereinstimmen und worin sie von einander abweichen und was für besondere Fragen noch zu beantworten sind. Im zweiten Teil der Arbeit teile ich sodann die Ergebnisse meiner eigenen Untersuchungen mit.

I. Teil: **Historisch-litterarische Uebersicht.**

Die Kenntnisse der älteren Anatomen in Bezug auf den Anus und den untersten Teil des Mastdarms erstreckten sich selbstverständlich nur auf die mit blossem Auge sichtbaren Einzelheiten dieser Gegend. Wir können demnach in ihren Werken auch nur Beschreibungen der bekannten Quer- und Längsfalten und der dazwischen liegenden Sinus erwarten.

Nachdem Galenus[16]) im 3. Capitel seines Werkes „*Περὶ μυῶν κινήσεως βιβλία*" den contrahierten After mit einem geschlossenen Geldsäckchen (*βαλάντιον*, crumena) verglichen hatte, war dieser Vergleich über ein Jahrtausend lang das Einzige, was man vom After zu sagen wusste.

Der erste Autor, der etwas Neues beschreibt, ist Franciscus Glisson[4]) (1597—1677). In seinem „Tractatus de Ventriculo et Intestinis" (auszugsweise abgedruckt in der „Bibliotheca anatomica sive Thesaurus" von Clericus und Mangetus, Tomus I. 1699 pag. 70—100) spricht der Verfasser vom Sphincter ani und sagt dann weiter (Caput VII. Abschnitt „De Intestinis", Nro. 26, pag. 100): „Praeter Sphincterem, sunt quoque in ano semilunares quaedam valvulae, quae tamen non exacte eum claudunt; curtae enim sunt, et non se mutuo contingunt, nisi quando Sphincter constringitur."

Es unterliegt hier wohl kaum einem Zweifel, dass Glisson die kleinen queren Falten gesehen hat, die die Basen der Längsfalten unter einander verbinden. Bereits Haller und später auch Strambio sind der Ansicht gewesen,

dass die Valvulae semilunares Glissonii identisch sind mit den 60 Jahre später von Morgagni ebenso benannten transversalen Falten. Weiterhin ist es wohl kaum zweifelhaft, dass Glisson seine Beobachtungen am Lebenden angestellt hat; hätte er Gelegenheit gehabt, Leichen zu untersuchen, so wären ihm wohl die später von Morgagni entdeckten Längsfalten nicht entgangen. Es ist somit festgestellt, dass von Glisson zuerst die kleinen Querfalten oder halbmondförmigen Klappen gesehen worden sind.

Die anderen Autoren des 17. Jahrhunderts, wie Vesling[1]), Vesalius[7]), Verheyn[5])[10]), Diemerbroeck[2]) (anum, a rugis quas habet anilibus, appellant") und Fabricius ab Aquapendente[3]) („Sphincteris contractio ad anum marsupii orificium astrictum et corrugatum imitatur"), bringen keine neue Beobachtung; es sind nicht einmal die von Glisson entdeckten Klappen erwähnt. Dies ist mit ein Grund, weswegen Morgagni die Valvulae semilunares und andere Einzelheiten der Analgegend um so genauer (diligentius) beschreibt.

Morgagni[6]) giebt im dritten Teil seiner „Adversaria anatomica" (1719) 50 Beiträge zum ersten Abschnitt des zweiten Buches des „Theatrum anatomicum Mangeti". Bei dieser Gelegenheit (Animadversio VI) spricht er auch vom Rectum und sagt (l. c.) pag. 10, 11:

„Cum autem Glissonius doceat, esse „quasdam in ano Valvulas semilunares" et intra hos totos XL annos vix unus aut alter Anatomicus de iisdem Valvulis sermonem injecerit; nos quid reapse de illis, et quid praeterea observaverimus, eo diligentius adnotabimus, quo magis structura istiusmodi uti ibidem Naturam, animadvertimus. Nam ut rara omittamus, ut puto in Recto intestino supra extremam ani oram unum vel alterum transversum digitum bis valvulam a nobis visam admodum extantem, semel in plebejo quodam in quo ad annuli imaginem facta erat, et membranea esse videbatur, iterum in fure de quo capitis

supplicium sumptum est, in quo ex fasciculo fibrarum carnearum fiebat, et dimidiatum annulum repraesentabat . . . . . nunc humanam tantum structuram describam; infimum intestini Recti tubum intus ex omni parte columnae quasi quaedam cingunt secundum longitudinem eius directae, paulatimque angustiore ad summum fastigio extenuatae. Hae quanquam solent esse admodum conspicuae, nonnunquam tamen minus prominent, certumque numerum minime servant; nam tres aliquendo, aut quatuor, alias plures numerantur, et praeterea minoribus aliis haud raro interpositis earum numerus adaugetur. Fiunt autem ex contracta nervea intestini tunica, fibrisque insuper carneis instruuntur. Quas columnas etsi aliquis iudicare posset ab occluso iam usque a primordiis ani sphinctere, fortuito ceu istas corrugationes fieri quae sub clausi marsupii orificio circumquaqae excitantur; ego tamen aliter existimandum esse, censeo. Porro inter basim unius atque alterius columnae singulae membranae dispositae sunt non absimili forma valvularum cordis semilunarium. Hae contra intestini cavitatem conversae obiectaeque sunt, ut revera adiuvare sphincterem videantur ne facile quidpiam, praesertim cum nimius aut humor ab intestinorum glandulis, aut aer ab reliquiis alimentorum redundat, invito homine elabatur. Non solum autem hae Valvulae alias plures, alias vero pauciores sunt, item maiores minoresve, propterea quod interstitiorum quae inter columnas sunt, numerum, latitudinemque sequuntur; sed interdum quoque nullas esse, contingit. Caeterum quoties ego has Valvulas inspexi, toties sane in mentem venit quantum hae negotii in tenesmo exhibeant, dum aut acrium recrementorum ramenta, aut ascarides, aliudve tale inter se atque ultimas columnarum radices potissimum intercipiunt. Descendunt enim in iis angulis velut angusta quaedam foramina, per quae tenue specillum in breves exilesque ductus olim demisi: horumque unus in vesiculam de-

sinebat a media anteriore parte sphincterem inter atque intestinum delitescentem. Ex ea turbidum humorem expressi: quo etiam credidi eandem ob causam Naturam uti quam ob causam mollia clysmata in tenesmo subduntur, ut si quid acre in illis Valvularum angustiis restitet, id mitescat et eluatur. Sed etsi Peyerus, alterque Anatomicus de iis ductibus ita loquuntur, ut credere quis possit, aut semper, aut persaepe observari; ego tamen in aliis quae postea secui, cadaveribus, frustra ejusmodi meatus, et multo magis vesiculas perquisivi, si Juvenem excipias in quo non absimiles ductus, et cellulam in medio a posteriore parte locatam comperi.

Morgagni beschreibt also am unteren Ende des Rectum ausser den Valvulae semilunares Glissonii deutlich sichtbare Längsfalten, die proximal weniger erhaben sind (paulatim angustiore fastigio extenuatae) und aus einer Schleimhautfalte und einem darunter liegenden Muskelgerüst bestehen. Wegen dieser genauen Beschreibung sind sowohl die Columnae longitudinales als auch die Valvulae semilunares von späteren Anatomen nach Morgagni benannt worden. Dieses ist, wie eben dargelegt worden ist, in gewissem Sinne mit Unrecht geschehen; denn Morgagni erkennt selbst an, dass die Querfalten bereits von Glisson gesehen worden sind. Es müsste also heissen: Valvulae semilunares (transversales) Glissonii und Plicae longitudinales Morgagnii.

Morgagni, als einem scharfen und kritischen Beobachter, der nicht nur mit dem Auge, sondern auch mit der Sonde untersuchte, sind auch gewisse Oeffnungen nicht entgangen, die in den Taschen zwischen Klappe und Darmwand liegen und vermittelst eines Kanales (canaliculus, ductus oder meatus) in ein Bläschen endigen.

Da die von Morgagni beigefügte Abbildung (Advers. anat. III. Fig. 1) die Columnae und Valvulae ganz gut darstellt, so gebe ich sie als Kopie in Fig. 1 wieder.

Ein weiterer Fortschritt in der Kenntnis der Analgegend ist durch Heister[8]) (1727) zu verzeichnen. Heister giebt die erste Darstellung und Abbildung der zwischen äusserer Haut und Schleimhaut befindlichen Uebergangszone, die wir später ausführlich beschreiben werden.

Im Text des Handbuches ist er sehr kurz und giebt keine Beschreibung; er erwähnt weder die Entdeckung Glissons noch die Morgagnis, obwohl er letzteren unzweifelhaft kennt, da er ihn citiert. Aus der Tafelerklärung dagegen geht mit Sicherheit hervor, dass er sowohl die Längs- als auch die Querfalten gesehen hat, dass aber auch die Uebergangszone seinem Auge nicht entgangen ist.

Die Figur im Text ist eine verhältnismässig gute Abbildung des distalen Endes eines gespaltenen und ausgebreiteten Mastdarms. Man erkennt deutlich die Uebergangszone zwischen äusserer Haut und Schleimhaut und erkennt auch die Längs- und Querfalten. Dazu giebt er nun folgende Erklärung („Compedium anatomicum", pag. 344):

„Fig. 28. *aaaa* Est pars ani et intestini recti aperta.

bb Inaequales eminentiae et rugae in extima ora ani, ubi venae lividae tumentes in hoc cadavere apparebant."

ccc margo, qui a litt. *cc* ad litt. *aa* inferiores instar fimbriae erat, ubi sphincter et intestinum rectum colore et consistentia, ut plerumque fieri solet, differebant.

dddd Oscula minima quamplurima circa intestini recti finem, cum multis glandulis subrotundis, ut in hoc cadavere apparebant.

eeee Oscula quaedem maiora setam admittentia infra fimbriam recti, ubi sphincter situs est, prout in hoc cadavere videnda erant, quorum duobus setae immissae."

Heister sagt also in dieser Erklärung, dass die Schleimhaut der Sphinctergegend und die des eigentlichen Rectum einen Unterschied in Farbe und Consistenz zeigen. Er kennt die Querfalten oder Valvulae semilunares Glissonii, bezeichnet sie indessen nicht mit diesem Namen,

sondern nennt ihre Gesamtheit Fimbria recti. Er hat ferner auch die Oeffnungen der von Morgagni beschriebenen Kanäle gesehen und in zwei der grösseren Oeffnungen Sonden einführen können.

Wegen der Wichtigkeit, die Heisters Entdeckung der Uebergangszone hat, habe ich auch die Heistersche Abbildung kopiert (Fig. 2).

Garengeot[9]) (1733) erwähnt in seiner „Splanchnologia sive Anatomia viscerum" (übersetzt von Mischel) „Lacunen", die am distalen Ende des Mastdarms im Umkreise vorhanden sind und ein „dickes Oel absetzen". Die betreffende Stelle (Cap. IX, § 40, S. 178) lautet wörtlich:

„Das unterste Ende dieses Intestini formiret den Anum, an dessen Umkreifs man die lacunas gewahr wird, die in seiner cavität ein dickes Oehl absetzen, welches die Schärffe und das Aneinanderreiben, so die harten excrementa verursachen, mildert".

Unter „Lacunen" sind offenbar die Sinus oder Anguli Morgagni gemeint.

Auch Friedrich Ruysch[11]) (Amsterdam 1744) hat offenbar die von Morgagni ausführlicher beschriebenen Längsfalten gesehen; so verstehe ich wenigstens die von ihm in seinem „Thesaurus animalium" (Thes. IV., p. 19, No. LXXIX) gelieferte Beschreibung eines Präparates seiner berühmten Sammlung, an dem die Innenfläche des Mastdarms eines Knaben sichtbar ist:

„Phiala in liquore continens, pueri Intestinum rectum ita inversum, ut superfities interior hic nobis occurrat exterior. In eo hic cernere licet juga nonnulla, quae in dicto intestino raro reperiuntur in pueris. Haec autem non solum transversim, verum etiam secundum intestini longitudinem excurrunt, id quod admodum familiare in tenuibus intestinis vitulorum."

In dem berühmten Werk von Winslow[12]) „Exposition anatomique de la structure du corps humain" (1752)

finden wir eine ausführliche Beschreibung der Längsfalten und Taschen, ohne dass der Name Glissons oder Morgagnis erwähnt wird. Die diesbezügliche Stelle lautet:

„Les rides de cette Tunique (interne) deviennent, en quelque façon longitudinales vers l'extrémité de l'intestin, et forment enfin vers la circonférence du bord interne de l'Anus une espèce de petites pochettes ou Lacunes semilunaires, dont les ouvertures sont tournées en haut vers la cavité de l'Intestin. Les Lacunes ressemblent un peu à celles de l'extrémité de l'Oesophage, ou l'orifice supérieur de l'Estomac."

Winslow ist auch der erste Autor, der etwas über das Tegument der Analöffnung sagt, indem er den Uebergang der äusseren Haut zur Schleimhaut des Rectum für einen continuierlichen, allmählichen hält. Er sagt nämlich in demselben Werke p. 351:

„Le bord de l'Anus est formé par la rencontre et l'union de la Peau et de l'Epiderme avec la Tunique interne de l'extrémité du Rectum; de sorte que la portion superficielle de cette Tunique paroit être une continuité de l'Epiderme."

Albert v. Haller[13]) giebt in seinen „Elementa physiologiae corporis humani" (Bd. VII. Bern 1765) eine kurze aber präcise Schilderung der Falten des Mastdarms. Nachdem er vorher auf die Falten der äusseren Haut aufmerksam gemacht hat:

„Ostium in cute patet arctum, rotundum, plicasque habet cutaneas undique ad stellae modum in intestinum subeuntes . . .", und nachdem er von den Talgdrüsen der äusseren Haut geredet hat, spricht er von den Falten und Klappen des Mastdarmes, indem er sagt:

„Sed est super sphincterem internum anulus paulo firmior, cutaneus, varia latitudine, ultra membranam recti intestini elatus, quasi hymen aliquis. Ab eo anulo sursum plicae in intestinum adscendunt, ut prodeunt

a se invicem divaricatae, curvulae. Semilunares dixit Glissonius et Morgagnus.

Inter has penitus alterius a valvulis naturae plicas, a villosa factas, et a nervea, aque carnea demum tunica, caeci sunt recessus, sursum aperti, caeci deorsum, sive versus circulum generatorem plicarum . . . . . .

In eorum recessuum ostia magnae glandulae mucosae humorem suum adfundunt."

Haller beschreibt also ausser den Längs- und Querfalten noch „blinde Recessus", in welche grosse Schleimdrüsen ihren Schleim ergiessen.

Soemmerring[14]) schildert (1796) in seiner Anatomie („Vom Baue des menschlichen Körpers") die Längsfalten des Anus, ohne Morgagni zu erwähnen. Kurz er sagt:

„Die innerste Haut des Mastdarms zeigt inwendig bis auf den fast wulstigen Ring am Ende, der Länge nach sich erstreckende, unregelmässig geschlängelte Runzeln oder Falten, und ist mit einem häufigen zähen, klebrigen Schleim überzogen."

Von den zwischen den Längsfalten liegenden Sinus und den Klappen redet er nicht.

In der neuesten Auflage von Soemmerring[20]) (1844), die von Huschke bearbeitet und herausgegeben ist, finde ich zum ersten Mal die Leisten, wie auch die Gruben und Klappen nach Morgagni benannt. Ob ein Autor vor Huschke schon diesen Ausdruck gebraucht hat, habe ich nicht ermitteln können. Die betreffende Stelle (l. c. Bd. V S. 108) lautet: „Am Ende (des Mastdarms) liegen noch viele abgestumpfte Falten, die von dem ringförmigen Vorsprunge (Plica annularis) des inneren Schnürers in die Höhe steigen, besonders bei zusammengezogenem Zustande, die Morgagni'schen Säulchen (Columnae rectae Morgagnii) und zwischen ihnen grosse Schleimgruben (Sinus mucosi s. Valvulae semilunares Morgagnii)." Was Huschke veranlasst hat, die Schleimgruben oder Sinus mucosi auch als

Valvulae semilunares Morgagnii zu bezeichnen, ist mir unverständlich, da die Sinus und die Valvulae doch zwei ganz verschiedene Dinge sind.

In dem „Anatom.-chirurg. Realwörterbuch" von Pierer[15]) (1818) behandelt Seiler (Direktor der mediz. chirurg. Akademie zu Dresden) den Darmkanal. Er beschreibt ziemlich ausführlich die Längs- und Querfalten und die zwischen ihnen befindlichen „Höhlen", in denen Oeffnungen von Schleimdrüsen liegen. Die Gesamtheit der Querfalten nennt er Plica annularis, eine Bezeichnung, die ich für eine Uebersetzung des Soemmeringschen Ausdrucks „wulstiger Ring" halte. Ich gebe die ganze Stelle (2. Band, S. 323) wörtlich wieder: „Nahe am After liegt eine ringförmige Falte (Plica annularis), die um so mehr in den Darm hineinragt, je mehr derselbe durch die länglichen Muskelfasern verkürzt wird; geschieht dieses, so bilden sich noch mehrere kreisförmige Falten über einander; auch findet man hier und da eine kleine halbmondförmige Falte, die kleine Höhlen bildet, in welchen viele Oeffnungen von Schleimdrüsen liegen. Statt dieser kreisförmigen Falten zeigen sich oben der Länge nach heruntergehende Falten, die gegen den After zu mehr hervorragen und dichter aneinander liegen (Columnae intestini recti). Viele Schleimdrüsen liegen in dem Zellgewebe unter dieser Haut, die Oeffnungen derselben auf der innern Fläche sind zahlreich, und man sieht sie besonders deutlich in der Nähe des Afters".

Weber[17]) giebt (1832) in der 4. Auflage des Hildebrandtschen „Handbuches der Anatomie" kund, dass ihm die Falten und Sinus bekannt sind. Seine Beschreibung ist in vieler Beziehung recht ausführlich, ausführlicher, als viele der späteren.

„Ihr (der Schleimhaut) Oberhäutchen, epithelium, ist eine Fortsetzung des Oberhäutchens der Haut, welches in den After tritt. Es ist so dünn und unzertrennlich mit

der Schleimhaut verbunden, dass manche Anatomen seine Existenz leugnen . . .

Am After bildet die Schleimhaut des Mastdarms eine ringförmige Falte, plica annularis, und von dieser steigen andere Falten nach der Länge des Darms hinauf, die desto mehr nach der Höhle des Darms erhaben sind, je mehr der Darm zusammengezogen ist . . . .

Ausser den kleinen, sehr regelmässig in Reihen liegenden, Schleim absondernden, mit Lupen sichtbaren Zellen giebt es am Mastdarme auch noch grössere Schleimhöhlen. Zwischen den genannten Falten, die von der ringförmigen Falte hinaufgehn, liegen Grübchen, sinus, in welche sich mehrere solche Schleimhöhlen öffnen."

Weber hat also sowohl die grossen wie auch die kleinen, schon von Morgagni gekannten Einsenkungen gesehen. Er spricht auch von dem Uebergang der äusseren Haut in die Schleimhaut des Darmes, giebt aber keine Einzelheiten. Er sagt nur: „Die Haut des Gesässes und des Perinäum schlägt sich am After um, in die Höhle des Mastdarms hinein, und geht in die Schleimhaut desselben über. Sein Oberhäutchen geht mit ihm durch den After in den Mastdarm hinein, und wird zu dessen Epithelium".

Broc[18]) erwähnt (1834) in seinem „Tracté complet d'Anatomie descriptive et raisonnée" nur ganz kurz die Längs- und Querfalten.

Der erste Autor, der wieder etwas Neues beschreibt, ist Cruveilhier[19]) (1843). Nachdem er im „Traité d'Anatomie descriptive" von der äusseren Haut des Anus, ihren Talgdrüsen und ihren radial angeordneten Falten gesprochen hat, sagt er (l. c. Tome III p. 356,357): „Le lieu de la continuité de la peau avec la membrane muqueuse est remarquable. Cette continuité s'effectue en dedans du rectum, a quelques lignes de l'anus proprement dit. Une ligne sinueuse offrant une série d'arcades et de festons à concavité supérieure indique la ligne de démarcation."

Er sagt also, im Gegensatz zu den früheren Autoren, die von einem continuierlichen Uebergang sprechen, dass eine sinuöse Linie eine Trennung zwischen äusserer Haut und Darmschleimhaut angebe. Diese sinuöse Linie entspricht den freien Rändern der Klappen und den Basen der Längsfalten.

Weiter spricht Cruveilhier sodann von den Taschen und den Längsfalten und bemerkt noch, dass man am Anus „des cryptes muqueux" oder rudimentäre Drüsen finde: „Enfin on trouve des cryptes muqueux ou plutôt des glandules, vestiges d'un organe glanduleux très développé chez certains animaux."

Ludwig Fick[21]) beschreibt ebenfalls (1845) die Längs- und Querfalten (plica annularis und columna rugarum recti) und sagt in Bezug auf den Uebergang des Teguments: „In der Afteröffnung ist eine scharfe gezackte Grenze an der in centrischen Fältchen in die geschlossene Aftermündung sich hinein ziehenden Uebergangsstelle zwischen Epithelium des Darms und der Epidermis der äussern Haut."

Arnold[22]) sagt (1845) in seinem „Handbuch der Anatomie": Man trifft „öfters am Ende des Mastdarms mehrere kurze Falten, columnae rectae Morgagnii, welche sich vom ringförmigen Vorsprung des inneren Afterschliessers erheben, und zwischen denen grössere Schleimgruben liegen."

Hyrtl[23])[26]) bringt in seinem „Lehrbuch der Anatomie des Menschen" nichts Neues. Die betreffende Stelle lautet in der Ausgabe von 1846 ebenso wie in der von 1851: Am After muss sie (die Schleimhaut) sich, der Schnürmuskeln wegen, in longitudinale Falten legen, zwischen welchen zuweilen Querfältchen eingeschaltet werden, wodurch Gruben entstehen, welche von Morgagni für Schleimdrüsen gehalten wurden, Sinus Morgagni."

Fast wörtlich dasselbe sagt Hyrtl[24]) auch in seinem „Handbuch der topogr. Anatomie" (1847), sowie in den neueren Auflagen seines „Lehrbuches" (z. B. 1866 und 1884).

Bock[25]) (1849) schildert die Längs- und Querfalten und Sinus und bemerkt vom Tegument des Anus: „Hier ist eine scharfe gezackte Grenze zwischen dem Cylinderepithelium der Schleimhaut und der Epidermis der Haut.“

Der erste Autor nach Heister, der wieder auf den Unterschied der Farbe der Uebergangszone und der Rectalschleimhaut aufmerksam macht, ist Engel[29]) (1859). Nachdem in seinem „Compendium der topogr. Anatomie“ von den „Längenfalten“, „Querfältchen“ und „Taschen“ oder „Sinus Morgagni“ die Rede gewesen ist, heisst es weiter: „Die untere Abteilung der Mastdarmschleimhaut hat gewöhnlich bei Leichen eine sehr dunkelrote Farbe, welche aber wenige Millimeter über dem äusseren Schliessmuskel bereits in eine hellgraue übergeht.“

Hollstein[30]) beschreibt in seinem „Lehrbuch der Anatomie“ (1860) eine „ansehnliche ringförmige“ Falte (Plica annularis), Längsfalten und „grubenartige Vertiefungen“ und meint, dass die äussere Haut und die Darmschleimhaut an der Aftermündung „continuierlich in einander übergehen.“

Der erste Autor, der die „Uebergangszone“ in Bezug auf ihre proximale und distale Grenze und ihren mikroskopischen Bau näher schildert, ist Luschka[31]) (1864). In seiner „Anatomie des Menschen“ lesen wir (II. Bd. 2. Abtlg. Das Becken, S. 214—216); „Die Pars analis der Schleimhaut des Mastdarmes, welche ohne Zweifel der durch Einstülpung von aussen her entstandenen Abteilung desselben entspricht, erscheint als Uebergangszone der Cutis in die eigentliche Mucosa und kann ungezwungen mit dem roten Saume der Lippen in Parallele gestellt werden.

Nach abwärts geht sie ohne deutliche Grenze in die feine, zur Erhebung in radiäre beutelartige Runzeln sehr geneigte Cutis der nächsten Umgebung des Afters über. Diese Haut ist mit verhältnismässig grossen Talg-

drüsen versehen, welche meist an Haarbälge geknüpft sind . . . .

Gegen ihre obere Grenze erhebt sich die im übrigen während der Ausdehnung glatte Afterzone der Schleimhaut zu 5—7 grösseren und kleineren, ungleich weit von einander entfernten, warzenähnlichen Vorsprüngen, welche von J. B. Morgagni unter dem Namen der „Columnae" recti aufgeführt worden sind. Statt jener den Carunculae myrtiformes einigermassen nach Form und Grösse ähnlichen Vorsprünge finden sich häufig nur schmale longitudinale Leistchen, die sich nach oben allmälig verflachen. Unter allen Umständen aber fliessen die Columnae an ihrer Basis unter Bildung membranöser nach oben concaver Ränder zusammen, welche die von jenem Autor sogenannten „Valvulae" recti darstellen und einigen Anteil am inneren Verschlusse des Afters haben sollen. Mit der ihnen gegenüberliegenden Stelle der Darmwand bilden diese Klappen taschenartige Vertiefungen . . . .

Die im Vergleiche zur echten Schleimhaut des Rectum viel derbere, trockene und eher bläulich als lebhaft rot gefärbte Membran . . . . (ist von jener auch) dadurch verschieden, dass ihre bindegewebige Grundlage in zahlreiche, namentlich an den Spitzen der Columnae ausgezeichnet lange Papillen übergeht und von einem überaus mächtigen, geschichteten Plättchenepithelium bedeckt wird."

Nach Luschka geht also die „Uebergangszone" distal „ohne deutliche Grenze" in die runzelige äussere Haut über, während proximal „warzenähnliche Vorsprünge", die Basen der Columnae Morgagni, noch zu ihr gehören, so dass sie also mit Zacken in das Gebiet der Rectalschleimhaut hineinragt. Diese Uebergangszone oder, wie der Autor sie auch nennt, „glatte Afterzone", ist im Vergleich zu der „lebhaft rothen" Schleimhaut mehr „bläulich", „derber" und „trockener"; ihre bindegewebige Grundlage hat „nament-

lich an den Spitzen der Columnae [Luschka meint damit die Basen] ausgezeichnet lange Papillen" und wird von einem „überaus mächtigen, geschichteten Plättchenepithelium" bedeckt.

In der 4. Auflage von Cruveilhiers[32]) „Traité d'Anatomie descriptive" (1865), herausgegeben von Cruveilhier fils et Sée, lesen wir T. II. p. 173: „La peau et la membrane muqueuse qui revêtent cette charpente contractile (celle du sphincter externe) sont remarquables par leur finesse, par l'absence des follicules et glandes qu'on trouve dans le rectum, par leur épithélium pavimenteux stratifié et par des papilles très développées: ces caractères doivent les faire considérer comme formant une sorte d'intermédiaire entre la peau et les muqueuses."

In diesem Werke wird also zum ersten Mal behauptet, dass die „intermediäre" Zone durch das Fehlen von Drüsen ausgezeichnet sei. Diese Behauptung, die von nun an immer wiederkehrt, hat sich schliesslich doch als irrig erwiesen, weil, wie wir später zeigen werden, in diesem Gebiet Talgdrüsen (ohne Haare) vorkommen.

Strambio[33]) schildert in seinem „Trattato elementare di Anatomia descrittiva" (1866) ausführlich die mit blossem Auge sichtbaren Einzelheiten am Anus. Er spricht von den Querfalten und der sinuösen Linie (piccole pieghe curvilinee a concavità superiore, che formano per la loro continuità una linea irregolarmente frangiata) und betont, dass diese Querfalten zuerst von Glisson entdeckt worden sind: „Queste pieghe sono state segnalate prima da Glisson e più tardi da Morgagni sotto il nome di valvole semilunari." Diese Querfalten bilden durch Vereinigung ihrer entsprechenden Ränder Pfeiler (pilastri), die Columnae Morgagni.

Henle[34]) [40]) giebt in seinem „Handbuch der systematischen Anatomie des Menschen" (1866 und 1873) als Zahl der Columnen 5—8, als ihre Höhe (Ausdehnung) 7 bis 14 mm an. Er lässt sich auch des näheren über die Zone

der Columnen aus, indem er sagt: „Die Schleimhaut sowohl der Columnae, als der Vertiefungen zwischen denselben (Sinus Morgagni) zeichnet sich vor der Schleimhaut der höheren Partie des Rectum durch den Mangel der Drüsen und durch die Anwesenheit ansehnlicher, zum Teil zusammengesetzter Papillen aus, deren Höhe über 0,2 mm, deren Durchmesser ohne die Epithelialbekleidung 0,05 mm beträgt. Das Epithelium ist ein mächtiges, geschichtetes Pflasterepithelium, dessen oberflächlichste Zellenlagen übrigens nicht die Grösse der oberflächlichen Epithelialzellen der Mundhöhle erreichen. In allen diesen Punkten bildet das Gewebe der durch die Columnae ausgezeichneten Region des Mastdarms den Uebergang von der Schleimhaut des Verdauungskanals zur äusseren Haut.“

Kölliker[35]) hebt in seinem „Handbuch der Gewebelehre des Menschen“ (1867) nur hervor, dass sich am Anus das Epithel der Mastdarmschleimhaut „durch einen ziemlich scharfen Rand von der äusseren Epidermis abgrenzt.“

Favaloro[36]) („Manuale di Anatomia topografica“ 1868) und Aeby[38]) („Bau des menschlichen Körpers“ 1871) bringen nichts Neues.

Verson[39]) sagt in Strickers „Handbuch der Lehre von den Geweben des Menschen und der Tiere (1871) vom Epithel des Mastdarms: „Gegen die Analmündung zu treten aber immer zahlreicher rundliche Zellen zwischen den cylindrischen oder kegelförmigen auf. wie das jedoch auch für manche Stellen des Dünndarms bekannt ist. Sie nehmen nur bis zu den Columnis Morgagni derart überhand, dass endlich an diesen das Cylinderepithel vor ihnen ganz weicht und nur mehrfache Schichten rundlicher, saftiger Zellen übrig bleiben, deren oberflächlichste sich allmählich immer mehr abplatten bis zum vollendeten Uebergang in das gewöhnliche Pflasterepithel. Beim Kinde erscheint dieser Uebergang weniger schnell, während die vorstehenden Kanten der Morgagnischen Falten schon mit

Pflasterzellen überzogen sind, bewahren die geschützteren tiefen Buchten zwischen den Columnis noch immer einen Ueberzug von Cylinderepithel. Erst wo das Pflasterepithel vollkommen ausgebildet ist, hart unterhalb des Sphincter internus, trifft man Papillen an." Was Verson in dieser Beschreibung mit den „rundlichen" Zellen meint, die zwischen den cylindrischen oder kegelförmigen auftreten, ist unklar. Jedenfalls aber hat er zuerst den Unterschied zwischen dem (sog. geschichteten) Pflasterepithel der (Basen der) Columnen und dem (sog. geschichteten) Cylinderepithel der Sinus hervorgehoben.

Eingehender als alle früheren Autoren haben sich Robin und Cadiat[42]) (1874) mit der Uebergangszone beschäftigt. In ihrer Arbeit „Sur la structure et les rapports des téguments au niveau de leur jonction dans les régions anale, vulvaire et du col utérin" beschreiben sie ausführlich den mikroskopischen Bau dieser Uebergangszone oder „Zone cutanée lisse", wie sie sie nennen. Sie sagen ungefähr folgendes: In einer Entfernung von 5—8 mm proximal von der sinuösen Linie (auch „ligne anale cutanée" genannt) hören die Darmkrypten und das „prismatische" Epithel auf: es folgt distal, gegen das vorige scharf abgegrenzt, in einer Ausdehnung bis zur „ligne anale cutanée", ein regelmässiges (sog. geschichtetes) Pflasterepithel, in dessen Bereich die Schleimhaut drüsenlos und im allgemeinen glatt ist. Von der „Zone cutanée lisse" heisst es dann (p. 594—596): „A partir du sommet de cet épaississement (pli valvulaire), en allant du côté de la peau, l'épithélium prend aussitôt la structure de l'épiderme. Les cellules de sa couche superficielle ou cornée mince, facile à dissocier, sont sans noyaux et non pigmentées. En même temps la trame dermique, encore mince, offre les autres caractères qu'elle a dans la peau. Ses papilles sont: les unes épaisses, les autres grêles, toutes coniques, longues seulement de 0,05 mm en moyenne, mais écartées les unes des autres, et laissant çà et là sur

la plupart des sujets des espaces longs et larges de 0,02 mm jusqu'à 3 millimètres, dans lesquels le derme reste absolument lisse. Les papilles deviennent un peu plus nombreuses, plus rapprochées, disposées par groupes semblables à ce qu'elles sont dans le reste de la peau, lorsqu'on n'est plus qu'à 2 ou 3 millimètres environ de la règion où se montrent les poils.

A partir du renflement sinueux anal, la peau est encore sans poils ni glandes d'aucune sorte, sur une hauteur qui varie, d'un point à l'autre de la circonférence anale, entre 12 et 20 millimètres, en ligne droite, même sur les sujets vigoureux et velus. Cette zone compte donc . . . . parmi les portions de la peau qui sont dépourvues de tout organe pileux et glandulaire. . . .

Lisse et molle dans toute cette étendue, en raison des particularités anatomiques qui viennent d'être indiquées, la peau offre encore à noter ce fait que son épiderme est mince, facile à dissocier, comme nous l'avons dit plus haut; il en est ainsi au moins dans la moitié de cette étendue qui est la plus voisine de la ligne anale, et sur le renflement circulaire qui la produit anatomiquement. En approchant de la partie pileuse de la peau, celle-ci présente sur quelques sujets des plis circulaires fins; de plus, l'épiderme prend plus d'épaisseur, sa couche cornée surtout. En même temps aussi, la couche muqueuse de Malpighi devient plus ou moins chargée de pigment mélanique, sur les sujets à peau foncée. Mais il est très rare d'en trouver sur lesquels ce pigment s'étende plus près du renflement sinueux qu'à 3 ou 4 millimètres. Le plus souvent il s'arrête à 8 ou 10 millimètres d'elle . . . .

Dès que les glandes sébacées se montrent, elles sont assez volumineuses relativement, mais toujours annexées à un follicule pileux du duvet."

Es wird also gesagt, dass das Epithel der Uebergangszone, namentlich im distalen Teile derselben, die Charaktere

der Epidermis zeigt, wie z. B. eine verhornte, kernlose oberflächliche Zelllage und Einlagerung von Pigment im Stratum Malpighii, und dass die Cutis daselbst Papillen trägt. Das Vorkommen von Drüsen irgend welcher Art wird bestritten. Wenn Talgdrüsen auftreten, so sollen sie stets zu Haarfollikeln gehören.

In der 3. Auflage von C. Fried. Theod. Krauses[44]) „Handbuch der menschlichen Anatomie" lässt sich W. Krause (1876) in betreff des Ueberganges des Teguments folgendermassen aus: „Mit dem Auftreten der Columnae Morgagni geht das Cylinder-Epithel mittelst einer etwa 0,2 breiten Zone resp. Demarcationslinie von Uebergangs-Epithel in geschichtetes Platten-Epithel über: zugleich beginnen Papillen, teils einfache, teils zusammengesetzte: in der Basis der Columnae sind Bündel glatter Längsmuskelfasern und in ihnen selbst viele elastische Faserbündel enthalten."

Sappey[45]) beschreibt zwar in seinem „Traité d'Anatomie descriptive" (1879) ausführlicher die Quer- und Längsfalten, lässt indessen den feineren Bau des Teguments fast unberücksichtigt. Er erwähnt nur, dass er die von einigen Autoren am unteren Ende des Rectum angegebenen Papillen vergeblich gesucht habe.

Die wichtigsten und eingehendsten Untersuchungen über das Tegument der Analgegend hat Gustave Herrmann[47], Paris (1880) angestellt. Seine Ergebnisse hat er in der Abhandlung „Sur la structure et le développement de la muqueuse anale" veröffentlicht (abgedruckt im Journal de l'Anatomie et de la Physiologie 1880). Er beschreibt ausführlich das geschichtete „polyedrische" Epithel der Columnen und das mehr „prismatische" der Sinus sowie die bindegewebige Grundlage dieser Gegend. Topographisch teilt er durch eine „ligne ano-rectale" den drüsentragenden proximalen Teil der Regio columnaris von dem drüsenlosen, distalen Teil und nennt diesen letzteren, der distal durch die sinuöse Linie („ligne ano-cutanée") begrenzt wird,

Analschleimhaut, „Muqueuse anale“. Die zwischen der „ligne ano-cutanée und der äusseren Haut gelegene „Zone cutanée lisse“ beschreibt er nach Robin und Cadiat. Herrmanns Untersuchungen beziehen sich hauptsächlich auf die „Muqueuse anale“; ich gebe die wichtigsten Stellen seiner Schilderung (p. 443—448) hier wieder: „Glandes erratiques du rectum s'ouvrant sur la muqueuse anale. . . . . Or, aux environs de cette limite (ligne ano-rectale), on rencontre çà et là des glandes en tube simples, ayant une structure identique à celle des follicules du rectum dont elles possèdent la forme générale et l'épithélium caractéristique. Ces glandes débouchent sur la muqueuse anale, dont l'épithélium présente à ce niveau un orifice arrondi, à bords nets, et comme taillé à l'emporte-pièce.

En outre, on trouve dans certaines dépressions de la muqueuse anale, tapissées par l'épithélium prismatique stratifié, de grosses cellules caliciformes mélangées en proportion variable aux petits éléments cylindriques de la couche superficielle . . .

Glandes acineuses. — Dans le tiers supérieur de la muqueuse, on voit en quelques points l'épithélium polyedrique ce prolonger en une sorte de conduit tortueux qui s'enfonce obliquement dans le tissu sous-muqueux à une profondeur variable, et aboutit à une excavation anfractueuse, tapissée par un épithélium polyédrique ou cubique, à un ou deux rangs. Dans la plupart des cas, nous n'avons pas pu saisir d'autres détails de structure à cette partie terminale, de sorte que nous considérons ces cavités comme représentant la forme la plus simple des sinus ou cryptes muqueux, qui deviennent plus nombreux et plus compliqués à mésure qu'on descend vers la région des valvules semi-lunaires. Nous avons observé cependant, en quelques rares points de nos préparations, de petits culs-de-sac glandulaires s'ouvrant dans ces sortes d'excavations; ces culs-de sac, de forme sphérique, sont revêtus

d'un épithélium special, comprenant une seule rangée de cellules nettement cylindriques, à corps transparent, mesurant en longueur 0,020 millim. et présentant à leur base un noyau ovoïde de 0,006 millim.

C'est cet aspect . . . qui nous a fait admettre par analogie avec les glandes qu'on trouve chez les animaux, l'existence de glandes acineuses sur la muqueuse anale de l'homme. A vrai dire, ce sont des organes rudimentaires, et qui n'offrent d'intérêt qu'au point de vue de l'anatomie comparée . . . .

Dépressions et sinus de la muqueuse anale . . . Les sinus de la muqueuse peuvent être de simples dépressions, de forme généralement arrondie, s'ouvrant à la surface par un orifice plus ou moins étroit; c'est la disposition qu'ils affectent quand ils sont placés superficiellement. Lorsqu'ils sont situés plus profondément, ce sont des cavités irrégulières débouchant sur la muqueuse par l'intermédiaire d'un conduit de longueur variable; ce sont les sinus de cette forme dont il a été question à propos des glandes en grappe; ils sont d'autant plus volumineux qu'ils éloignent davantage de la surface, de sorte que les plus vastes sont situés à la face interne du sphincter. Enfin, il en est d'une troisième catégorie qui s'enfoncent sous forme d'un canal étroit et flexueux dans les cloisons de tissu cellulaire séparant les uns des autres les faisceaux musculaires du sphincter interne; ils traversent ainsi ce muscle dans toute son épaisseur et finissent par quelques ramifications assez courtes dans le tissu conjonctif qui sépare le sphincter de la couche longitudinale . . .

La structure des parois de ces différents sinus est à peu près la même partout, en ce sens que c'est toujours un prolongement creux de la muqueuse présentant à l'intérieur un épithélium et extérieurement une tunique de tissu lamineux à fibres longitudinales se continuant avec le chorion . . . ."

Herrmann beschreibt also in der „Muqueuse anale“ „erratische Drüsen“, die vollkommen den tubulösen, Lieberkühnschen Drüsen entsprechen, ferner verschiedenartige Einsenkungen der Schleimhaut, Sinuositäten (dépressions ou sinus) und schliesslich besondere acinöse Drüsen (rudimentäres Organ).

Wenn wir nun die Hand- und Lehrbücher der Anatomie aus den letzten 20 Jahren, welche heute vorwiegend im Gebrauch der Studierenden und Aerzte sind, durchsehen, so erscheint es auffallend, wie dürftige Angaben die meisten derselben, namentlich die der deutschen Autoren, über das Tegument der Analöffnung enthalten, im Vergleich mit den eingehenden Beschreibungen der vorhergehenden Zeit (Robin und Cadiat; Herrmann).

Langer[48]) (1882), Tillaux[49]) (1884) und Frey[50]) (1885) beschränken sich auf die Beschreibung des makroskopisch Erkennbaren.

Schäfer[51]) (1889) sagt in seiner „Histologie“ (übersetzt von W. Krause), dass sich am unteren Ende des Rectum „auch eine Anzahl zusammengesetzter, acinöser Schleimdrüsen“ befindet. Ob eigene Untersuchungen oder Herrmanns Arbeiten ihn zu dieser Bemerkung veranlasst haben, kann ich nicht entscheiden.

Debierre[53]) giebt in seinem „Traité élémentaire d'Anatomie de l'homme“ (1890) nur einen kurzen Auszug aus Herrmanns Schilderung.

Raubers[55]) Angaben („Lehrbuch der Anatomie des Menschen“ 1892, I. p. 602, 603) sind verworren und unklar.

Eisler[56]) erwähnt in seinem „Grundriss der Anatomie“ (1893) nur die Columnae Morgagni. Ausführlicher dagegen schildern Testut[57]) (1894) und Jonnesco[59]) (1895) (letzterer in Poiriers „Traité d'Anatomie humaine“ Tome IV.)

die Einzelheiten der Analgegend. Was jedoch den histologischen Bau des Teguments anbetrifft, so halten sie sich beide ziemlich eng an Herrmanns Beschreibung, ohne eigene Untersuchungen zu geben.

Böhm und Davidoff[58]) (1895) und Brösike[60]) (1895) beschränken sich auf allgemeine Angaben. Ebenso dürftig ist die Schilderung von Cunningham[61]) (1896). Ein wenig genauer ist die Beschreibung in der 10. Auflage von Quains[62]) „Elements of Anatomy" (1896). Vol. III. Part. IV. (von Schäfer und Symington) pag. 116 heisst es: „At the anus the epidermis is continued for a short distance into the aperture, but becomes gradually thinner and finally is replaced by the columnar cells of the mucous membrane. The crypts of Lieberkühn do not appear immediately; there is a narrow zone of mucous membrane destitute of glands."

Richter[64]) schildert (1896) wenig eingehend die Columnae und Sinus. Etwas genauer ist v. Ebners[65]) Beschreibung des Analteguments. Er sagt in der 6. Auflage des „Handbuches der Gewebelehre des Menschen" von Kölliker, (1899) III. Bd. S. 208: „Die Dickdarmdrüsen und das cylindrische Oberflächenepithel reichen bis an die Afterregion des Mastdarmes. Dort stösst mit plötzlichem Uebergange im Bereiche der Sinus rectales das geschichtete Pflasterepitel, das einer papillentragenden Schleimhaut aufsitzt, die in die Haut des Afters sich fortsetzt, an das Cylinderepithel, in dessen Bereich noch Dickdarmdrüsen sich finden."

Wenig genau ist die von Renaut[66]) in seinem „Traité d'histologie pratique" Tome II p. 1400 gegebene Beschreibung der Analgegend. Der Verfasser verweist allerdings noch auf eine andere Stelle seines Werkes; der betreffende Band ist mir jedoch nicht zugänglich gewesen.

Der einzige neuere Autor, der eigene Untersuchungen über das Tegument der Analöffnung angestellt hat, ist

Romiti[67]). Er giebt in seinem „Trattato di Anatomia dell'Uomo" Vol. II° Parte V^a p. 193—196 die topographische Beschreibung nach Herrmann. Das Tegument beschreibt er folgendermassen: „Fino alla linea ano-rettale, la muccosa del retto ha la struttura del resto dell'intestino crasso. Al di sotto, l'epitelio da cilindrico diviene pavimentoso stratificato, non vi sono più glandule intestinali, ed esistono papille vascolari, alcune semplici, altre composte. Questo modo di struttura arriva sino alla linea ano-cutanea; e dopo, si passa insensibilmente alla struttura della epidermide, che si continua coll'orificio anale. Il passaggio o la transizione [Zona cutanea liscia di Robin e Cadiat] si fa molto lentamente: le cellule epiteliali vanno gradatamente diventando epidermiche, le papille del corion appariscono sempre più distinte, compaionoe delle grosse glandule sebacee ed infine, nella pelle perineale, trovansi dei bulbi piliferi, delle glandule sudorifere modificate, che secernono un umore dotato d'un odore speciale [Glandule circumanali di Gay]."

In dieser kurzen, aber doch ausführlichen Schilderung sagt also Romiti, dass in der Uebergangszone, [„Zona cutanea liscia di Robin e Cadiat"], grosse Talgdrüsen (ohne Haare) vorkommen.

In einem kleingedruckten Absatze bemerkt Romiti sodann, dass auch er die von Herrmann beschriebenen „rudimentären Drüsen (erratischen Drüsen)" bei reifen menschlichen Foeten gefunden habe. Da nun Herrmann seine „rudimentären" Drüsen (Organe) als acinöse und die „erratischen" als tubulöse bezeichnet und beide Drüsenformen für verschiedene hält, Romiti jedoch die erratischen Drüsen und die rudimentären indentificiert, so bin ich der Meinung, dass Romiti nur die „erratischen" Drüsen Herrmanns gesehen und bestätigt hat und sie versehentlich auch als rudimentäre bezeichnet, ohne an Herrmanns „acinöse" Drüsen gedacht zu haben.

Trefflich und präcis ist Waldeyers[68]) Beschreibung

der Analgegend in Joessels „Lehrbuch der topographisch-chirurgischen Anatomie“ (II. Teil S. 549, 550). Die von ihm angewandten topographischen Bezeichnungen sind im Vergleich zu den früheren, z. T. etwas illusorischen, sehr treffend und daher auch von mir gebraucht worden. Ich gebe Waldeyers Schilderung, die keiner weiteren Erläuterung bedarf, hier wieder:

„Man kann ferner an der Pars perinealis drei ringförmig über einander liegende Zonen unterscheiden: die oberste ist die Zona columnaris m.; sie umfasst den Bereich der Columnae rectales und die dazwischen liegenden Sinus; das Epithel dieses Bezirkes ist auf der Höhe der Columnae, namentlich in deren unterem Teile, ein unverhorntes geschichtetes Plattenepithel, in den Sinus ein Cylinderepithel von derselben Beschaffenheit wie im übrigen darüber gelegenen Darmabschnitte. Lieberkühn'sche Krypten zeigen sich nur im oberen Bereiche dieser Zone: ihr Schwinden wird öfters deutlich durch eine leicht festonnierte Linie (Linea anorectalis Herrmann) angezeigt. In der Tiefe der Sinus zeigen sich nach Herrmann oft noch vereinzelte Krypten, aber auch Drüsen mit einzelnen Acinis besetzt, die vielleicht mit den Analdrüsen gewisser Tierspecies zu vergleichen wären.

Die mittlere Zone, Zona intermedia, hat eine glatte helle Schleimhaut mit geschichtetem, nicht verhorntem Plattenepithel und kleinen Papillen. Die unterste, die Zona cutanea, hat ein verhorntes Plattenepithel mit stärkerer Pigmentierung; auch hat die bindegewebliche Unterlage alle Charaktere der Cutis: sie führt Papillen, Haare und Talgdrüsen nebst grossen Knäueldrüsen (Glandulae circumanales Gay) an der Grenze gegen den Damm. Sie muss zum Rectum gerechnet werden, weil sie noch rohrförmig geschlossen ist.“

Im Gegensatz zu diesem Autor erwähnt Gegenbaur[65]) (1889) nur kurz die Längs- und Querfalten, wäh-

rend Szymonowicz[71]) (1901) überhaupt nichts über den Anus sagt.

Stöhr[71]) giebt in der neuesten (9. verb.) Auflage seines „Lehrbuches der Histologie“ (1901) S. 230 eine kurze Schilderung des Analteguments, welche ich als letzte hier wiedergebe: „Am oberen Ende der Columnae rectales beginnt der Uebergang der Schleimhaut in die äussere Haut, statt des einfachen Cylinderepithels tritt ein mächtiges geschichtetes Plattenepithel auf, welches Blutgefässe enthaltende Papillen der Tunica propria überzieht. Die Darmdrüsen lassen sich noch eine kurze Strecke in das Gebiet des geschichteten Plattenepithels verfolgen, fehlen aber dann weiter unten völlig. In den Columnae rectales sind glatte Muskelfasern enthalten.“ Stöhr bestätigt also hiermit auch Herrmanns „erratische“ Drüsen.

Aus meiner hier mitgeteilten ausführlichen literarischen Uebersicht geht hervor, dass die Untersuchung des Teguments der Aftergegend keineswegs als eine abgeschlossene anzusehen ist, insofern als ausser den Untersuchungen von Herrmann keine genaueren Untersuchungen vorliegen. Das, was ich bei meinen Untersuchungen besonders ins Auge fasste, war in erster Linie das Vorkommen von Talgdrüsen in der Uebergangszone und zweitens das auffallende Vorkommen von besonderen acinösen Drüsen, wie Herrmann sie erwähnt.

II. Teil: **Eigene Untersuchungen.**

Bevor ich ich mich über den histologischen Bau des Teguments in der Analgegend verbreite, glaube ich zuvor eine kurze topographische Beschreiburg dieser Gegend geben zu müssen.

Spaltet man das untere Ende des Mastdarms, der vorderen Analkommissur entsprechend, und breitet den Mastdarm auf einer Platte aus, so sieht man folgende Einzelheiten: ungefähr 1.5 cm oberhalb der Analöffnung zeigt die Schleimhaut eine Reihe von vertikalen, parallelen Leisten oder Falten, die Columnae rectales Morgagni, deren Zahl variiert: gewöhnlich sind es ihrer 5—8 (Henle), mitunter mehr, 11—14. Ihre Ausdehnung ist sehr verschieden, sowohl bei einem und demselben Individuum als auch sonst. Die Länge der einzelnen Leisten beträgt 3 bis 6 cm; manche sind auch kürzer. Neben diesen relativ kleinen Columnen findet man oft eine grössere, mehr entwickelte, die die Medianlinie der vorderen Rectalwand einnimmt, und bei einer Längsausdehnung von 5 cm, an ihrer Basis, 3 mm breit ist (Columna rectalis mediana). Was die Form der Columnen anbetrifft, so sind die einen einfache, wenig erhabene Leisten oder Falten, die sich an ihrem proximalen Ende in der Schleimhaut des Mastdarms verlieren, während die grössere Zahl von ihnen einen scharfen Rand zeigt und sich 1, 2 selbst 3 mm über das Niveau der Schleimhaut erhebt. Das distale Ende hat die Gestalt eines spitzwinkeligen Dreiecks mit nach unten gerichteter Basis.

Zwischen den Columnen befinden sich Vertiefungen oder Einsenkungen, die Sinus rectales Morgagni, die distal durch transversale, die Basen der Columnen verbindende Falten abgeschlossen werden. Diese kleinen Querfalten sind mitunter deutlich entwickelt und haben dann eine den Aortenklappen ähnliche Gestalt, Valvulae semilunares Glissonii; in diesem Falle bilden sie mit der Darmwand eine proximal offene Tasche.

An jeder Valvula findet man: einen unteren, an der Darmwand inserierenden, convexen Rand, einen oberen, freien, concaven Rand, der seitlich in die Basen der benachbarten Columnen übergeht, und zwei Oberflächen, eine innere, mehr convexe, dem Darmlumen zugekehrte und eine äussere, mehr concave, der Darmwand anliegende. Die Zahl der Valvulae schwankt ebenso wie die der Columnen zwischen 5, 7, 9 und 12; ihre Länge oder ihr transversaler Durchmesser kann 3—8 mm, ihre Ausdehnung 1—4 mm betragen. Mitunter finden sich in einzelnen Vertiefungen kleinere, sekundäre Leisten, die dann eine grössere Tasche in zwei kleinere, sekundäre Taschen teilen. Oft sieht man auch, besonders beim Erwachsenen, in einzelnen Sinus einen leichten Vorsprung, ein Tuberculum, welches in einer Abhebung der Rectalschleimhaut durch eine erweiterte Vene besteht.

Die freien Ränder der Valvulae semilunares bilden zusammen mit den Basen der Columnen eine deutlich gezackte oder gezähnte Linie, die Linea sinuosa analis (Rauber) oder Linea anocutanea (Herrmann). Die proximal von dieser Linie gelegene Zone, die also den Bereich der Columnen und der dazwischen liegenden Sinus umfasst, könnte man Zona columnaris (Waldeyer) oder Mucosa analis (Herrmann) nennen.

Distal von der Linea sinuosa sieht man eine glatte, helle Zone, die Zone intermedia (Waldeyer). Diese Uebergangszone, wie ich sie nennen will, ist 10—15 mm

breit; sie ist aber nicht überall gleichmässig breit, sondern vorn am breitesten und hinten am schmälsten. Proximal ist sie durch eine zackige Linie begrenzt, indem sich Fortsätze von ihr auf die Basen der Columnen erstrecken; distal existiert keine scharfe Abgrenzung gegen die äussere Haut. Diese Uebergangszone ist besonders ausgezeichnet durch ihre lichtere Farbe gegenüber der leicht pigmentierten äusseren Haut, ferner durch ihre Haarlosigkeit und drittens durch eine gewisse Glätte. Sie ist deswegen auch von Robin und Cadiat als Zone cutanée lisse bezeichnet worden, ein Ausdruck, der wohl nicht ganz zutreffend ist: sie erscheint auf den ersten Anblick wohl glatt, sogar spiegelnd, zeigt aber doch bei genauerem Hinsehen kleine, feine Runzeln, sowohl longitudinale wie transversale; die longitudinalen sind die deutliche Fortsetzung der Längsfurchen der äusseren Haut des geschlossenen Afters; die queren verbinden die Längsrunzeln unter einander. Durch Ausspannen der Haut kann man die Runzeln zum Verschwinden bringen und dann erscheint diese Uebergangszone glatt. Ebenso hält man sie beim Vergleich mit dem Gebiet der Morgagni'schen Leisten und Vertiefungen und dem Gebiet der äusseren Haut für glatt, weil man ihre relativ kleinen Rurzeln leicht übersieht. (Fig. 3 a.)

Die äussere Haut, Zona cutanea, ist kenntlich an den Haaren, an ihrer Pigmentierung, ihrer Runzelung und ihren deutlich ausgesprochenen Längsfalten. Sie muss zum Anus gerechnet werden, da sie in einer Ausdehnung von 1,5 cm noch rohrförmig geschlossen ist.

Um nun den histologischen Bau der einzelnen Gebiete und die Art und Weise, wie sich der Uebergang der Darmschleimhaut in die äussere Haut vollzieht, studieren zu können, war es nötig, Längs- und Querschnitte in verschiedenen Höhen der Haut anzufertigen. Zu dem Zwecke wurden die Hautstücke in Formol-Müllerscher Lösung (auf 100 Teile Müllerscher Flüssigkeit 10 Teile Formol,

nach Orth[63]) 8—14 Tage liegen gelassen, dann in Alkohol gehärtet, weiter in Celloidin eingebettet, in Serien geschnitten und darauf mit Haematoxylin-Eosin oder Carmin gefärbt. Die einzelnen Schnitte wurden in Nelkenöl durchsichtig gemacht und in Canadabalsam aufbewahrt.

Ich beschreibe jetzt nicht, wie es wohl gelegentlich einzelne Autoren gethan haben, die einzelnen Längs- oder Querschnitte, sondern ich gebe den histologischen Bau des Teguments in übersichtlicher Darstellung.

I. Zona cutanea. (Fig. 4a.)

In Bezug auf die äussere Haut habe ich eigentlich nichts Besonderes hervorzuheben. Die Haut lässt hier wie überall die bekannten zwei Schichten, Corium und Epidermis, unterscheiden. Das Corium zeigt gefässreiche Papillen in unregelmässiger Anordnung. Die Papillen, kegelförmige oder warzenförmige Vorsprünge, die auf ihrer oberen Fläche oft noch kleinere, sekundäre Papillen tragen, sind verhältnismässig sehr hoch (0,1– 0,2 mm) und breit (0,06—0,2 mm). Im Corium finden sich vereinzelte glatte Muskelfasern, kenntlich an den langgestreckten Kernen. Ueber die Nerven habe ich nichts zu bemerken, weil ich an meinen Präparaten keine Gelegenheit gehabt habe, etwas Besonderes an ihnen zu sehen.

Die Epidermis selbst zeigt keine besonderen Erhebungen, sondern gleicht nur die durch die Papillen der Cutis bedingten Unebenheiten aus. Sie ist selbstverständlich verschieden dick, je nachdem man gerade den Abstand ihrer Oberfläche von der Kuppe einer Papille oder von einem zwischen zwei Papillen gelegenen Thale misst, 0,06 resp. 0,25 mm. Die Oberhaut besteht aus einer grossen Anzahl vielfach über einander geschichteter Zellenlagen (aus sogenanntem geschichtetem Pflaster- oder Plattenepithel). Die untersten, unmittelbar der Cutis aufsitzenden Zellen sind als hohe Zellen zu bezeichnen; es sind mehrseitige Prismen,

die deutliche Kerne enthalten. Dann folgen mehrere Schichten polyedrischer, mit deutlichen Kernen versehener Zellen. Die obersten Zellen sind platt und rundlich (scheibenförmig), kernlos und verhornt. Ein Stratum lucidum fehlt meistens, ist indessen gelegentlich deutlich entwickelt. Das Stratum germinativum (Malpighii) zeigt reichliche Pigmenteinlagerung.

Die Flaum- und Wollhaare stehen nicht dicht, die in die Haarbälge mündenden Talgdrüsen sind spärlich. Kleine Schweiss- oder Knäueldrüsen finden sich nicht ganz constant im Bereich der Haare; regelmässig hingegen kommen an der Grenze gegen den Damm grosse Schweissdrüsen vor, die sog. Glandulae circumanales (Gay), die in ihrer Gesamtheit einen elliptischen, 1.25—1.5 cm breiten Ring um die Analöffnung bilden. Das Nähere hierüber siehe bei Gay[37]), Hörschelmann[43]) und Kölliker[52]). Heynold[41]) bestreitet zwar, dass die Circumanaldrüsen in Bau und Grössenverhältnissen von gewöhnlichen Schweissdrüsen abweichen, hat aber wahrscheinlich die eigentlichen Circumanaldrüsen gar nicht gesehen.

II. Zona intermedia, Uebergangszone. (Fig. 4b.)

Der Uebergang der äusseren Haut zur Zona intermedia ist durch das Fehlen der Haare und Schweissdrüsen und das Vorkommen vereinzelter isolierter Talgdrüsen gekennzeichnet. Auch in der Uebergangszone kann man die beiden deutlich trennbaren Schichten, Corium und Epidermis, unterscheiden.

Das Corium zeigt kleine Vertiefungen, die den makroskopisch sichtbaren feinen Runzeln entsprechen. Es weist ausserdem in regelmässigen Abständen angeordnete Papillen auf, die sich von denen der äusseren Haut deutlich unterscheiden: während diese, wie oben beschrieben, kegel- und warzenförmig und verhältnismässig hoch sind, sind die

Papillen der Uebergangszone meist abgerundet cylindrisch oder kolbenförmig und verhältnismässig niedrig (0,06 bis 0,1 mm). Besonders auffallend ist, dass die Papillen der äusseren Haut spitzer, die der Uebergangszone stumpfer sind; es hängt das offenbar mit der Dicke der Oberhaut zusammen, die dort bedeutender und fester, hier dünner und zarter ist.

Die Epidermis hat keine besonderen Erhebungen, sondern gleicht nur die papillären Unebenheiten der Cutis aus. Sie überkleidet dabei auch die Vertiefungen der Cutis (Runzeln) und überzieht auf diese Weise den inneren Raum der Runzeln; sie gleicht aber, was ich besonders hervorhebe, die Cutisrunzeln nicht aus, so dass wir hierdurch eine Erklärung für die sichtbare Runzelung dieser Zone haben. Die Epidermis ist dünn (0,04 bis 0,12 mm hoch), ersichtlich dünner als die der äusseren Haut. Wie diese besteht auch sie aus vielfach übereinander geschichteten Zellenlagen (sog. geschichtetem Pflasterepithel). Einen deutlichen Unterschied zwischen einem Stratum germinativum und einem Stratum corneum lässt sie nur dort erkennen, wo sie mit der äusseren Haut in Zusammenhang steht; weiter proximal gegen die Linea sinuosa hin, verliert das Epithel diesen epidermoidalen Charakter.

Die tiefste Zellenlage besteht aus hohen, prismatischen Zellen mit grossen Kernen und feinkörnigem Protoplasma. Diese Zellen beherbergen in ihrem Protoplasma mitunter feine schwarze Pigmentkörnchen. Sternförmige Pigmentzellen habe ich zwischen den Zellen des Stratum germinativum nicht bemerkt. Die oberen polyedrischen Zellen des Stratum Malpighi haben nicht das körnige Aussehen der tieferen und färben sich weniger. Die obersten, platten (scheibenförmigen) Zellen haben keine Kerne und erscheinen verhornt und glänzend: sie bilden das Stratum corneum. Ein Stratum granulosum oder Stratum lucidum ist nicht zu unterscheiden.

Haare und Schweissdrüsen sind, wie bereits erwähnt wurde, in dieser Uebergangszone nicht vorhanden. Dagegen finden sich Talgdrüsen, freilich nicht bei allen Individuen, sondern nur bei einzelnen. (Fig. 5.)

Wie oft sich Talgdrüsen finden, vermag ich nicht anzugeben, weil ich keine statistischen Erhebungen anstellen konnte. Die Untersuchungen am Lebenden dürften auf vielfache Schwierigkeiten stossen; es ist auch fraglich, ob man im Stande wäre, die Talgdrüsen mit unbewaffnetem Auge so zu sehen, wie an der Lippen- und Mundschleimhaut. Ich habe die Haut von zehn Aftern untersucht und habe Talgdrüsen an fünf Exemplaren gefunden: ich bin aber nicht im Stande, dieser Zahl irgend welche Berechtigung zuzusprechen.

Die Talgdrüsen, Glandulae sebaceae, sind entweder einfache oder zusammengesetzte alveoläre Drüsen. (Fig. 5.) Die einfachen bestehen aus einem einzigen Drüsensäckchen, dessen Durchmesser 0,05—0,1 mm betragen. An den zusammengesetzten Talgdrüsen unterscheidet man den Ausführungsgang und den von einer verschieden grossen Anzahl von Alveolen gebildeten Drüsenkörper. Der Ausführungsgang wird von einer Fortsetzung der Epidermis, also von sog. geschichtetem Pflasterepithel gebildet und hat einen Durchmesser von 0,1 mm bei einer Länge von 0,2—0,3 mm. Der Ausführungsgang geht unter allmählicher Verminderung seiner Zellenlagen in die epitheliale Auskleidung des Drüsenkörpers über. Dieser besteht aus 2—8 Drüsensäckchen oder Alveolen, deren Durchmesser 0,05 - 0,1 mm betragen können. Jedes Drüsensäckchen wird durch eine zu äusserst liegende Schicht von niedrigen kubischen Zellen gebildet; seine Höhlung wird durch rundliche oder polyedrische Zellen ausgefüllt, die verschiedene Grösse haben und alle Uebergänge bis zur Umbildung in das Sekret (Sebum) erkennen lassen.

Die Uebergangszone reicht proximal bis zu den freien Rändern der Valvulae semilunares und etwas darüber hinaus

und sendet, wie bereits oben erwähnt wurde, einzelne Zacken in das eigentliche Gebiet der Zona columnaris hinein. Diese Zacken oder Fortsätze liegen auf den Basen der Columnae Morgagni.

III. Zona columnaris. (Fig. 4c.)

Diese Zone umfasst die Columnen und die dazwischen liegenden Sinus. Jede einzelne Columne besteht aus einer Falte der Rectalschleimhaut und einem darunter liegenden Gerüst longitudinaler, glatter Muskelbündel, die von der Muscularis mucosae herstammen. Die Gesamtheit dieser Muskelbündel ist oft als ein besonderer Muskel aufgefasst und benannt worden, so von Kohlrausch[28]) als M. sustentator tunicae mucosae, von Rüdinger[46]) als M. dilatator ani internus. Diese kleinen Muskelbündel enden proximal und distal mit feinen elastischen Fasern (Treitz[27])). Diese Fasern beteiligen sich auch an dem Aufbau der Valvulae semilunares, die im allgemeinen durch eine gefässreiche Verdickung (Anschwellung) des Corium gebildet werden und mit ihrer inneren, distalen Fläche zur Uebergangszone, mit ihrer äusseren, proximalen Fläche zur Zona columnaris gehören.

Eine Eigentümlichkeit dieser Zone besteht darin, dass ihr Tegument die Neigung hat, sich in die Tiefe einzusenken. Es werden dadurch Buchten, Kanäle, Sinuositäten (Morgagnis „Canaliculi", Herrmanns „dépressions et sinus") von verschiedener Form und Ausdehnung gebildet. Die flachen Einsenkungen sind einfache oder verzweigte Furchen und können mit den Conjunctivalbuchten verglichen werden. Die tieferen Einsenkungen bestehen in engen oder unregelmässig erweiterten Spalträumen, die 4—5 mm lang und $^1/_{10}$—2 mm breit sein können; an gefärbten Schnitten sind sie daher oft schon mit blossem Auge sichtbar. (Fig. 4f, g.)

Der allgemeinen Anschauung nach wird die Zona columnaris, als Auskleidung des eigentlichen Rectum, als Schleimhaut bezeichnet. Da zwischen der äusseren Haut und der Schleimhaut gewisse Differenzen überall vorhanden sind, so können wir, dieser Anschauung uns anschliessend, nicht anders als die Zona columnarum auch als Schleimhaut ausdrücklich bezeichnen und beschreiben. Allein ich mache bereits hier darauf aufmerksam, dass diese Zone keineswegs überall den reinen Charakter der Schleimhaut besitzt, sondern in dem an die Uebergangszone stossenden Teil den Charakter der äusseren Haut aufweist. Dem entsprechend dürfen wir hier nicht von einem Corium und einer Epidermis, sondern von einer Tunica propria (Stöhr) oder der bindegewebigen Grundlage der Schleimhaut und einem Epithel reden.

Die bindegewebige Grundlage hat in der distalen Hälfte dieser Zone die Struktur des gewöhnlichen Corium, indem sie zwei verschiedene Schichten zeigt: die obere, subepitheliale Schicht besteht aus dicken, der Oberfläche parallel verlaufenden Bündeln von fibrillärem oder welligem Bindegewebe und ist reich an glatten Muskelfasern. Auf der Höhe der Columnen kommen auch ziemlich hohe (0,1 mm) Papillen vor. Die tiefere, dünnere Schicht besteht aus einem Netz von longitudinalen elastischen Fasern, die sich in der Tiefe in das submucöse Zellgewebe fortsetzen. In der proximalen Hälfte der Zona columnaris füllt die bindegewebige Grundlage als wahre Tunica propria den Raum zwischen den anfangs etwas weiter von einander abstehenden Lieberkühnschen Krypten aus. Sie enthält hier reichlicher elastische Fasern und Capillargefässe. Unmittelbar um jede Krypte lässt sich eine hellere, homogene Membrana propria erkennen.

Das Epithel ist an den einzelnen Abteilungen der Zona columnaris nicht dasselbe, sondern sehr verschieden geartet.

a) Die proximalen ohne Grenze in die Schleimhaut des Rectum übergehenden Abschnitte der Columnen und der Sinus tragen genau solch ein sog. einfaches Cylinderepithel wie die Schleimhaut des Darmkanals.

b) Die daran stossenden distalen Abschnitte der Columnen sowohl als auch die Sinus in ihrer ganzen Ausdehnung zeigen nicht mehr das einschichtige Epithel der Schleimhaut, sondern ein sog. geschichtetes Cylinderepithel.

c) Das Gebiet der Columnen, das an die Uebergangszone anstösst, zeigt ein geschichtetes polyedrisches Epithel.

Das unter a) genannte einfache Cylinderepithel wird von einer einzigen Lage hoher, prismatischer Zellen gebildet. Diese Zellen bestehen aus einem körnigen Protoplasma und einem in der Mitte liegenden, meist ovalen Kern. An ihrer freien Oberfläche lassen sie einen bald homogenen, bald feinstreifigen (bis 3,2 μ hohen) Cuticularsaum erkennen. Zwischen diesen Epithelzellen kommen reichlich Becherzellen vor.

Das unter b) aufgeführte sog. geschichtete Cylinderepithel besteht aus mehreren über einander geschichteten Zelllagen. Die untersten Schichten enthalten rundliche oder polyedrische Zellen, die mittleren mehr platte. Die oberste Zelllage besteht aus hohen, pyramidenförmigen, sog. Cylinderzellen, deren unteres, spitzes Ende sich zwischen die platten Zellen einsenkt. Die Zellen zeigen in allen Schichten deutliche Kerne und ein körniges Protoplasma. Die Cylinderzellen tragen einen schmalen hyalinen Cuticularsaum.

Das unter c) genannte Epithel unterscheidet sich von dem unter b) beschriebenen nur dadurch, dass ihm die oberste, aus Cylinderzellen bestehende Zelllage fehlt. Von der Epidermis der äusseren Haut unterscheidet es sich durch das Fehlen eines Stratum corneum, d. h. die obersten

Zellschichten sind nicht platt und nicht verhornt. Es besteht nämlich in den tiefen Lagen aus polyedrischen, in den oberen aus mehr platten Zellen, in denen durchweg deutlich Kerne sichtbar sind. Dieses Epithel kommt in gewisser Beziehung dem Stratum germinativum der äusseren Haut gleich, doch unterscheidet es sich von demselben dadurch, dass die untersten Zellen nicht so hoch wie bei der Epidermis, sondern niedriger sind.

Das einfache Cylinderepithel bildet durch Einsenkungen in die Tiefe die Lieberkühn'schen Krypten Dickdarmdrüsen), die hier durch ihre Grösse ausgezeichnet sind: ihre Länge beträgt 0,6 mm (0,7 Henle; 0,7 Stöhr; 0,6—0,7 Verson; 0,524—0,632 Schaffer[54]), ihre Breite 0,06 mm (0,07 Henle; 0,07 Verson; 0,069—0,079 Schaffer). Das Epithel der Lieberkühn'schen Krypten ist genau so beschaffen wie das Epithel der übrigen Dickdarmschleimhaut. Auf diese Thatsache hin lässt sich auch die Anschauung einiger Autoren verteidigen, welche in den schlauchförmigen Einsenkungen des Darmepithels keine specifischen Drüsen, sondern nur eine Vermehrung der Oberfläche der Schleimhaut finden. Das Epithel der Mastdarmdrüsen wie das Epithel der übrigen Mastdarmschleimhaut ist relativ reich an Becherzellen, besonders in dem mittleren Teile der Drüse. Die Becherzellen haben eine rundlich ovale, oft kelchglasähnliche Form: der dem Darmlumen zugekehrte Teil beherbergt das in Schleim umgewandelte Protoplasma, während der Kern und das übrige Protoplasma an der Basis der Zelle liegen. Die Becherzellen haben keinen Cuticularsaum: an Stelle des Saumes ist eine kreisförmige Oeffnung vorhanden, durch die der Schleim austritt.

Solche Gebilde wie die Lieberkühnschen Krypten finden wir nun auch in den Sinus und den angrenzenden Teilen der Columnen. (Fig. 6.) Sie unterscheiden sich in ihrem Bau durchaus nicht von den Krypten; der einzige Unterschied besteht nur darin, dass an ihrer Mündung ihr einfaches

Cylinderepithel in das geschichtete Cylinderepithel oder das geschichtete Plattenepithel der Schleimhaut übergeht — je nach der Lokalität. Will man nun überhaupt die Mastdarmdrüsen nicht als specifische Drüsen, sondern nur als Einsenkungen gelten lassen, so gilt das noch vielmehr von den Einsenkungen, die von den Sinus ausgehen. Herrmann (Paris) bezeichnet diese Drüsen als „erratische" (glandes erratiques). Es scheint mir aber nicht nötig, ihnen einen besonderen Namen zu geben, denn es sind keineswegs „verirrte" Drüsen, d. h. es sind keineswegs Drüsen an einem falschen Ort, sondern es sind nur spärlich vorhandene Drüsen. Der Unterschied zwischen der eigentlichen Schleimhaut und der Schleimhaut der Sinus besteht, abgesehen von der Verschiedenheit des Epithels, darin, dass in der eigentlichen Schleimhaut die Drüsen dicht an einander liegen, während sie in der Schleimhaut der Sinus spärlich sind.

Die Sinuositäten, d. h. die sekundären Ausbuchtungen der Sinus, sind, wie bereits gesagt, mit sog. geschichtetem Cylinderepithel ausgekleidet. Von diesen Sinuositäten gehen nun oft noch kleine cylindrische Schläuche oder Röhren aus. (Fig. 4g.) Diese sind an ihrer Ursprungsstelle mit demselben mehrschichtigen Cylinderepithel ausgekleidet wie die Sinuositäten; an ihrem blinden Ende jedoch zeigen sie ein einschichtiges Cylinderepithel wie die Drüsen des Darms. (Fig. 7.) Derartige Formen bilden den Uebergang zu den eben beschriebenen spärlich vorkommenden Drüsen der Sinus, insofern als bei den spärlichen Drüsen der Sinus der ganze Schlauch einfaches Cylinderepithel zeigt, während bei diesen Uebergangsformen nur das blinde Ende einfaches Cylinderepithel trägt. Diese Uebergangsformen sind es offenbar, die von Herrmann als eine besondere Art von acinösen Drüsen aufgefasst worden sind. Herrmann beschreibt nämlich, wie wir in der litterarischen Uebersicht hervorgehoben haben, eine besondere Art von

traubenförmigen Drüsen. Ich habe derartige traubenförmige Drüsen nicht gefunden und muss ihre Existenz vollständig leugnen. Das Einzige, was ich zugebe, ist, dass die röhrenförmigen Anhänge der Sinuositäten mit ihrem blinden Ende in verschiedenen Durchschnittshöhen den Eindruck von acinösen Drüsen machen können, was Herrmann getäuscht hat. (Fig. 8a, b.)

In der proximalen Hälfte der Zona columnaris findet man in dem Cylinderepithel der veränderten Schleimhaut ab und zu auch isolierte Becherzellen.

Ergebnisse.

Ich fasse die Ergebnisse meiner Untersuchungen, sowohl der historisch-litterarischen, wie der histologisch-mikroskopischen in folgende Sätze zusammen:

1. Die Valvulae semilunares der Analgegend sind von Glisson (1597 bis 1677) entdekt und in richtiger Weise beschrieben worden und sollten daher auch nach ihm benannt werden.
2. Die Columnae longitudinales und die Sinuositäten der Zona columnaris sind von Morgagni (1719) entdeckt und beschrieben worden.
3. Die erste Beschreibung der Uebergangszone (Zone cutanée lisse, Robin et Cadiat) ist durch Heister (1727) gegeben worden.
4. In der Uebergangszone finden sich bei einzelnen, nicht bei allen Individuen freie Talgdrüsen.
5. In der Zona columnaris finden sich:
   a) in dem an die Schleimhaut grenzenden Gebiet dicht nebeneinander stehende Dickdarmdrüsen, von gewöhnlicher, tubulöser Form;
   b) in dem an die Uebergangszone anstossenden Gebiet vereinzelte, spärliche tubulöse (Lieber-

kühnsche) Drüsen. Es sind dies die „glandes erratiques“ von Herrmann.

c) Die röhrenförmigen Anhänge der Sinuositäten sind als Uebergangsformen zu den tubulösen Drüsen der Darmschleimhaut anzusehen.

6. Herrmanns acinöse Drüsen existieren nicht. Er hat sich täuschen lassen, indem er die einzelnen, je nach der Schnitthöhe verschieden aussehenden Querschnittsbilder seiner rudimentären Drüsen (Uebergangsformen) für Teile besonderer acinöser Drüsen gehalten hat.

7. Sogenannte Becherzellen (einzellige Drüsen) kommen nicht allein zwischen den cylindrischen Epithelzellen der Lieberkühnschen Drüsen sowie des Darmepithels, sondern auch zwischen denen des sog. geschichteten Cylinderepithels der Sinuositäten vor.

8. Das Epithel der Uebergangszone ist der Epidermis gleichzusetzen. Es zeigt in dem an die äussere Haut stossenden Teil ein Stratum corneum; die Zellen der untersten Schichten (Stratum germinativum) sind leicht pigmentiert. In dem an die Scheimhaut grenzenden Gebiet fehlt das Stratum corneum und das Pigment.

9. Das Epithel der Zona columnaris ist nicht überall gleich:

a) einfaches Cylinderepithel findet sich

α) in dem proximalen Teil der Columnen;

β) in dem proximalen Teil der Sinus;

γ) in allen Lieberkühnschen Drüsen;

δ) am unteren, blinden Ende der röhrenförmigen Anhänge der Ausbuchtungen der Sinus.

b) geschichtetes Cylinderepithel findet sich

α) in dem distalen Abschnitte der Sinus;

β) auf den die Sinus begrenzenden Flächen der Columnen;

γ) in den sekundären Ausbuchtungen der Sinus;

δ) in den Ausführungsgängen der röhrenförmigen Anhänge der Ausbuchtungen.

c) geschichtetes Plattenepithel (polyedrisches Epithel) findet sich:

auf der Höhe der Columnen in ihrem distalen Abschnitt.

Literaturverzeichnis.

1. Ioannis Veslingii: Syntagma anatomicum. Patavii 1647 (Frambottus Bibliopola).
2. Isbrandi de Diemerbroeck: Opera omnia, anatomica et medica nunc simul collecta et diligenter recognita per Timannum de Diemerbroeck, Isb. Fil. Ultrajecti (Dreunen et Walcheren) 1685. Lib. I. Cap. II. p. 8.
3. Hieronymi Fabricii ab Aquadendente: Opera omnia anatomica et physiologica. Lipsiae 1687 (Goezius). De Intestinis historia, p. 143.
4. Francisci Glissonii: Tractatus de Ventriculo et Intestinis (in D. Clerici et J. J. Mangeti „Bibliotheca anatomica sive Thesaurus" Editio II. Genevae 1699 (Chouët et Ritter), Tomus I. p. 70—100). Cap. VII. De Intestinis No. 26, pag. 100.
5. Philippus Verheyn: Corporis humani Anatomia, Lipsiae 1705 (apud Thomam Fritsch).
6. Ioannnis Baptistae Morgagni: Adversaria anatomica omnia. Patavii 1719 (Josephus Cominus). Advers. III. Animadv. VI. p. 10/11.
7. Andreae Vesalii: Opera omnia anatomica et chirurgica. Cura H. Boerhave et B. S. Albini. Lugduni Batavorum 1725.
8. D. Laurentii Heisteri: Compendium anatomicum. Edit. III. Altorf et Norimbergae 1727. p. 344 und Tab. VI. Fig. 28.
9. Jacobi Crescentii Garengeot: Splanchnologia sive Anatomia viscerum. Aus dem Frantzösischen ins Teutsche übersetzt von Joh. Alexander Mischel. Berlin 1733 (Havde). Cap. IX. Von denen Intestinis etc. § 40. Rectum. S. 178.
10. Philipp Verheyns: Anatomie oder Zerlegung des menschlichen Leibes. 1739, Königsberg und Leipzig, verlegt C. G. Eckart.
11. Frederici Ruyschii: Thesaurus animalium. 1744 Amstelodami. Thes. IV. Nro. LXXIX, p. 19.
12. Jaques-Benigne Winslow: Exposition anatomique de la structure du corps humain. Nouvelle Edition. Amsterdam 1752. (Tourneisen.) Tome III. p. 346, 351.
13. Albertus v. Haller: Elementa physiologiae corporis humani. Tom. VII. Bernae 1765. pag. 146, 147.

14. S. Th. Sömmerring: Vom Baue des menschlichen Körpers. Frankfurt 1796 (Varrentrapp und Wenner). S. 353 u. 354.
15. Pierer, Joh. Friedr.: Anatomisch-physiologisches Realwörterbuch. 2. Band. Leipzig und Altenburg 1818 (Brockhaus). Artikel: Darmkanal (Seiler). 2. Der weite oder dicke Darm. c) Mastdarm. S. 323.
16. *Γαλήνου, Κλαυδίου: Περὶ μυῶν κινήσεως βίβλια* (Claudii Galeni: Opera omnia. Editionem curavit D. Carolus Gottlob Kühn. Tomus IV. p. 367—464). Lib. I. cap. III. p. 381.
17. Hildebrandt, Friedrich: Handbuch der Anatomie des Menschen. 4. umgearb. Ausgabe von E. H. Weber. IV. Bd. Braunschweig 1832 (Schulbuchhandlung). S. 297.
18. Broc, P. P.: Traité complet d'Anatomie descriptive et raisonnée. Tome II. Paris 1834 (Rouvier). p. 591.
19. Cruveilhier, J.: Traité d'anatomie descriptive. III. Tome. 2e edition. Paris 1843 (Labé). p. 356, 357.
20. v. Sömmerring, Samuel Thomas: Vom Baue des menschlichen Körpers. Leipzig 1844 (Voss). Bd. V. Lehre von den Eingeweiden und Sinnesorganen, umgearb. u. beendigt v. E. Huschke. S. 108.
21. Fick, Ludwig: Physiologische Anatomie des Menschen. Leipzig 1845 (Kollmann). S. 511.
22. Arnold, Friedrich: Handbuch der Anatomie des Menschen. II. Bd. Freiburg i. B. 1845 (Herder). S. 88 u. 90.
23. Hyrtl, Jos.: Lehrbuch der Anatomie des Menschen. Prag 1846. S. 456.
24. Hyrtl, J.: Handbuch der topographischen Anotomie. 2. Bd. Wien 1847 (Wallishausser). XVIII. Mastdarm. S. 89.
25. Bock, Carl Ernst: Handbuch der Anatomie des Menschen. I. Bd. Specielle Anatomie. Leipzig 1849 (Renger). S. 702.
26. Hyrtl, Joseph: Lehrbuch der Anatomie des Menschen. Wien 1851 (Braumüller). S. 470.
27. Treitz: Ueber einen neuen Muskel am Duodenum des Menschen, über elastische Sehnen und einige andere anatomische Verhältnisse. (Vierteljahrschrift für die praktische Heilkunde. 10. Jahrgang. Prag 1853. I. Bd. S. 113—144). S. 126.
28. Kohlrausch: Zur Anatomie und Physiologie der Beckenorgane. 1854. S. 9.
29. Engel, Josef: Compendium der topographischen Anatomie. Wien 1859 (Braumüller). S. 478.
30. Hollstein, L.: Lehrbuch der Anatomie des Menschen. 3. umgearb. Aufl. Berlin 1860 (Schroeder). S. 546 u. 547.
31. Luschka, Hubert: Die Anatomie des Menschen. II. Bd. 2. Abtlg. Das Becken. Tübingen 1864 (Laupp). S. 214—216.
32. Cruveilhier, J.: Traité d'anatomie descriptive. 4e édit. (Cruveilhier fils et Sée). Paris 1865. Tome II. p. 173.

33. Strambio, Gaetano: Trattato elementare di Anatomia descrittiva. Seconda edizione corretta. Vol. II. Angeologia, Splancnologia. Milano 1866 (Vallardi). p. 488.
34. Henle, J.: Handbuch der systematischen Anatomie des Menschen. II. Bd. Eingeweidelehre. Braunschweig 1866 (Vieweg u. S.). S 180.
35. Kölliker, A.: Handbuch der Gewebelehre des Menschen. 5. umgearb. Auflg. Leipzig 1867 (Engelmann). S. 423.
36. Favaloro, Salvatore: Manuale di Anatomia topografica. Napoli 1868. p. 469.
37. Gay, Alexander: Die Circumanaldrüsen des Menschen. (Sitzungsberichte der K. Akademie der Wissensch. II. Abtlg. Jahrg. 71. Märzheft. B. LXIII.)
38. Aeby, Chr.: Der Bau des menschlichen Körpers. Leipzig 1871 (Vogel). S. 545.
39. Stricker: Handbuch der Lehre von den Geweben des Menschen und der Tiere. I. Bd. Leipzig 1871 (Engelmann). Capitel XVI. Darmkanal von E. Klein und E. Verson. E. Dünndarm von E. Verson (399—418). S. 417.
40. Henle, J.: Handbuch der systematischen Anatomie des Menschen. II. Bd. 2. Auflg. Braunschweig 1873 (Vieweg). S. 192/193.
41. Heynold: Ueber die Knäueldrüsen des Menschen (Virchows Archiv für path. Anat. u. Physiol. 1874. Bd. 61).
42. Robin et Cadiat: Sur la structure et les rapports des téguments au niveau de leur jonction dans les régions anale, vulvaire et du col utérin (Journal de l'Anatomie et de la Physiologie, 1874) p. 594—596.
43. Hörschelmann: Anatomische Untersuchungen über die Schweissdrüsen des Menschen. Dorpat 1875.
44. Krause, C. Friedr. Theod.: Handbuch der menschlichen Anatomie. 3. Auflg., bearb. von W. Krause. Hannover 1879 (Helm). II. Bd. S. 463.
45. Sappey, Ph. C.: Traité d'anatomie descriptive. 3. édit. Paris 1879 (Delahaye). T. IV. p. 283.
46. Rüdinger: Beiträge zur Morphologie des Gaumensegels und des Verdauungsapparates. Stuttgart 1879 (Cotta). S. 41.
47. Herrmann, Gustave: Sur la structure et le développement de la muqueuse anale (Journal de l'Anatomie et de la Physiologie, 1880) p. 443—448.
48. Langer, C.: Lehrbuch der systematischen und topographischen Anatomie. Wien 1882 (Braumüller). S. 429.
49. Tillaux, P.: Traité d'Anatomie topographique. 4e édit. Paris 1884 (Asselin et Houzeau) p. 918.
50. Frey, Heinrich: Grundzüge der Histologie. 3. Aufl. Leipzig 1885. S. 167.
51. Schäfer, E. A.: Histologie. Nach der 2. engl. Aufl. übersetzt von W. Krause. Leipzig 1889 (Thieme) S. 169.

52. Kölliker: Handbuch der Gewebelehre des Menschen. 6. Auflage. Leipzig 1889 (Engelmann). I. Bd. S. 249/250 u. 252.
53. Debierre, Ch.: Traité élémentaire d'Anatomie de l'homme. Tome II. Paris 1890 (Alcan). p. 419 u. 425.
54. Schaffer, Joseph: Beiträge zur Histologie menschlicher Organe. (Sitzungsberichte der Kais. Akad. d. Wissensch. in Wien. Mathem. naturw. Classe. Bd. C. Abth. III. Dezember 1891.) S. 34 u. 36.
55. Rauber: Lehrbuch der Anatomie des Menschen. 4. Aufl. von Quain-Hoffmanns „Anatomie". Leipzig 1892 (Bezold). I. S. 602/3.
56. Eisler, Paul: Grundriss der Anatomie des Menschen. Stuttgart 1893 (Enke). S. 205.
57. Testut, L.: Traité d'Anatomie humaine. Tome III. Paris 1894 (Doin). p. 560 und 582, 583.
58. Böhm und Davidoff: Lehrbuch der Histologie des Menschen. Wiesbaden 1895 (Bergmann). S. 190, 191.
59. Poirier, Paul: Traité d'Anatomie humaine. Tome IV. Tube digestif par T. Jonnesco. Paris 1895 (Masson). p. 365 s.
60. Brösike, Gustav: Lehrbuch der normalen Anatomie des menschlichen Körpers. 4. neu bearb. Aufl. Berlin 1895 (Fischer). S. 581.
61. Cunningham, J.: Manual of Practical Anatomy. 2. Edition. Edinburgh und London. 1896 (Pentland). p. 594, 595.
62. Quains: Elements of Anatomy. Edited by Schäfer and Thane. London, New-York and Bombay 1896. 10. Edition. Vol. III. Part. 4. p. 116.
63. Orth, J.: Ueber die Verwendung des Formaldehyd im pathol. Institut in Göttingen. (Zeitschrift für Mikroskopie, Bd. XIII. Jahrgang 1896.) Braunschweig 1896 (Bruhn).
64. Richter, Ed.: Grundriss der normalen Anatomie. Berlin 1896 (Hirschwald). S. 313, 314.
65. Kölliker: Handbuch der Gewebelehre des Menschen. 6. Aufl. III. Bd. v. Victor von Ebner. Leipzig 1899 (Engelmann). S. 208.
66. Renaut, J.: Traité d'histologie pratique. Paris 1899 (Rueff et Cie.) T. II. p. 1400.
67. Romiti, Guglielmo: Trattato di Anatomia dell'Uomo. Milano 1899 (Vallardi). Vol. II°. Parte V^a pag. 193—196.
68. Joessel: Lehrbuch der topographisch-chirurgischen Anatomie. Nach dem Tode des Verfassers fortgesetzt von W. Waldeyer. II. Teil. Bonn 1899 (Cohen). S. 549, 550.
69. Gegenbaur, C.: Lehrbuch der Anatomie des Menschen. 7. verb. Aufl. Bd. II. Leipzig 1899 (Engelmann). S. 70.
70. Szymonowicz, Ladislaus: Lehrbuch der Histologie und der mikroskopischen Anatomie. Würzburg 1901 (Stuber).
71. Stöhr, Philipp: Lehrbuch der Histologie und der mikroskopischen Anatomie des Menschen. 9. verb. Aufl. Jena 1901 (Fischer). S. 230.

Erklärung der Abbildungen.

Fig. 1. Kopie einer Abbildung aus Morgagnis „Adversaria anatomica.“ III. 6. (Fig. I.) *aa*. Columnae longitudinales. *bb*. Valvulae semilunares Glissonii.

Fig. 2. Kopie einer Abbildung aus Heister's „Compendium anatomicum“ (Tab. VI. Fig. 28). Man erkennt deutlich die Abgrenzung der Uebergangszone von der Schleimhaut einerseits und von der knotigen äusseren Haut andererseits. In Bezug auf die Erklärung der Buchstaben verweise ich auf den Text.

Fig. 3. Anus und distales Ende des Mastdarms, gespalten und ausgebreitet (nach einem Präparat der Sammlung des anatomischen Instituts der Universität Königsberg). Man erkennt deutlich die helle Uebergangszone (*a*), die Columnae longitudinales (*b*) sowie die Sinus (*c*).

Fig. 4. Schematische Darstellung eines Längsschnittes durch das Tegument des Anus (bei 50facher Vergrösserung gezeichnet). *a*. Gebiet der äusseren Haut (Haare, Talgdrüsen, Schweissdrüsen); *b*. Uebergangszone (isolierte Talgdrüsen); *c*. Zona columnaris (Sinuositäten und spärliche tubulöse Drüsen); *d*. eigentliche Rectalschleimhaut; *e*. Glisson'sche Falte; *f*. Sinuosität; *g*. Röhren; *h*. „spärliche“ Drüsen.

Fig. 5. Eine zusammengesetzte Talgdrüse der Uebergangszone.

Fig. 6. Eine vereinzelte tubulöse Drüse („glande erratique“).

Fig. 7. Eine von den Ausbuchtungen ausgehende Röhre im Längsschnitt.

Fig. 8. Querschnitt durch den Fundus (*a*) und den Ausführungsgang (*b*) einer solchen Röhre.

Lebenslauf.

Ich, Willy Oswald Braun, wurde am 19. Mai 1876 in Danzig als Sohn des Hotelbesitzers Ewald Braun und seiner Ehefrau Antonie, geb. Cordts, geboren. Seit Ostern 1886 besuchte ich das Städtische Gymnasium zu Danzig, das ich Ostern 1896 mit dem Zeugnis der Reife verliess, um auf der Universität zu Königsberg Medizin zu studieren.

Am 2. Juli 1898 bestand ich daselbst die ärztliche Vorprüfung. In dem darauf folgenden Winterhalbjahr 1898/1899 leistete ich beim Grenadierregiment König Friedrich III. (1. Ostpr. No. 1) in Königsberg meiner Militärpflicht als Einjährig-Freiwilliger mit der Waffe Genüge. Darnach habe ich dort noch bis Michaeli 1900 studiert und mich sodann zum Staatsexamen gemeldet, welches ich am 5. Juni 1901 beendigte. Das Examen rigorosum bestand ich am 27. Juli d. J.

Während meines Studiums habe ich die Vorlesungen folgender Herren gehört:

Askanazy, Berthold, Braun, Caspary, Czaplewski, v. Eiselsberg, Franke, Franz, Haendcke, Hallervorden, Hermann, Hilbert, Jaffé, Kuhnt, Lichtheim, Lossen, Luerssen, Meschede, Münster, Neumann, Prutz, Rahts, Ritthausen, Schellwien, Schreiber, Stieda, Thiele, Winter, Zander.

Allen diesen meinen hochverehrten Lehrern sage ich hiermit meinen besten Dank.

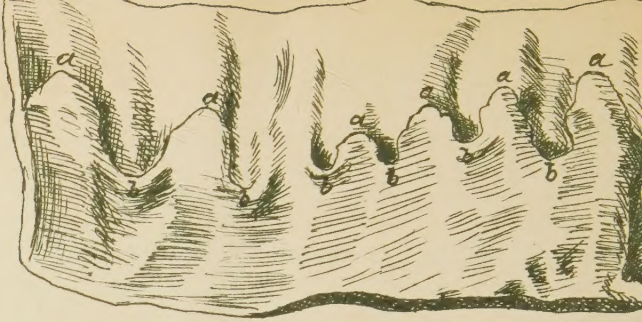

Fig. 1. (Morgagni).

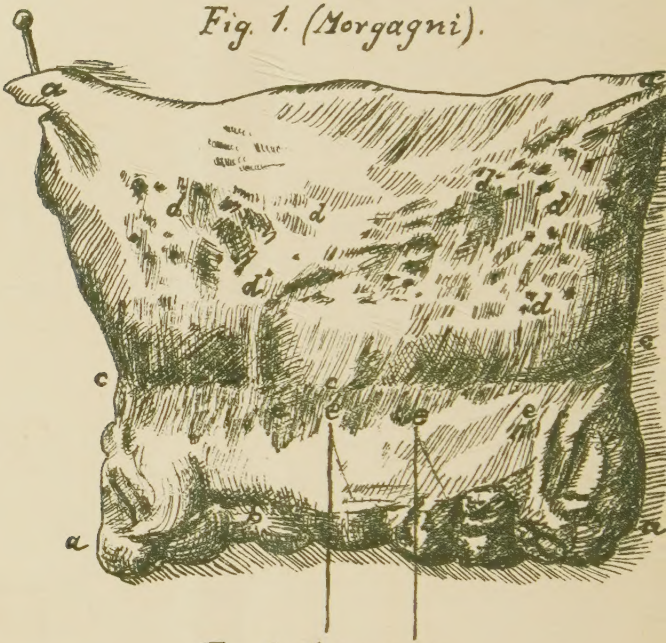

Fig. 2. (Heister).

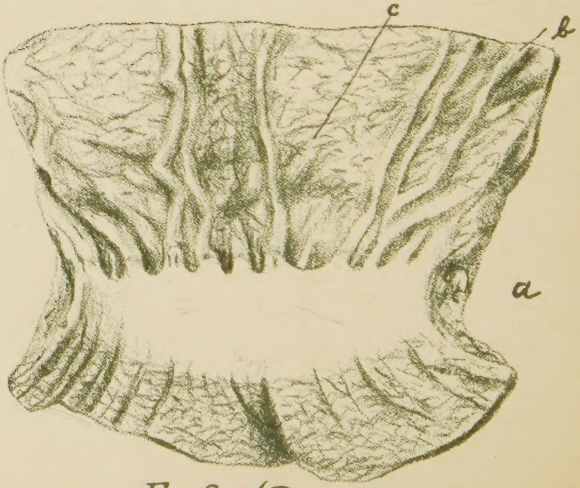

Braun delineavit.

Fig. 3. (Braun)

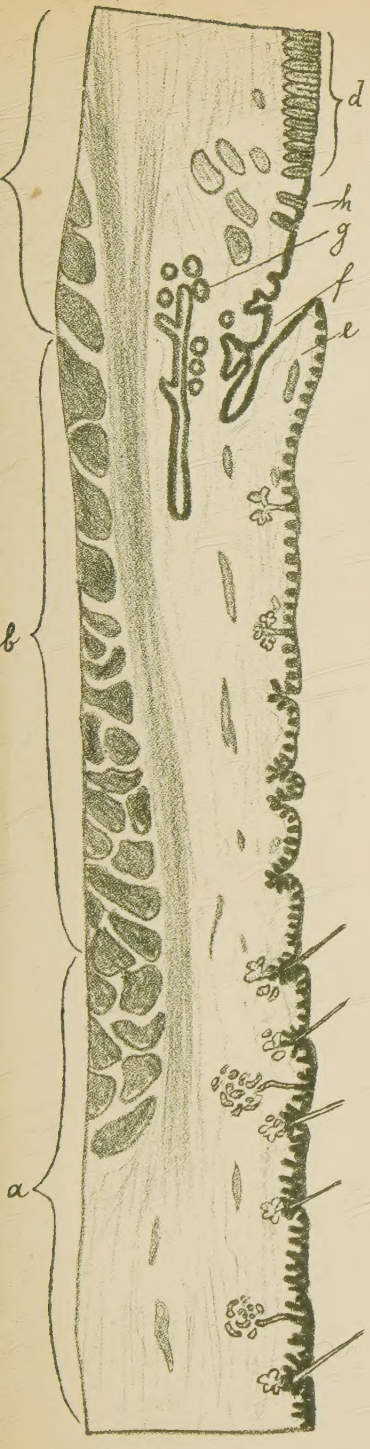

Fig. 4.

Fig. 5.

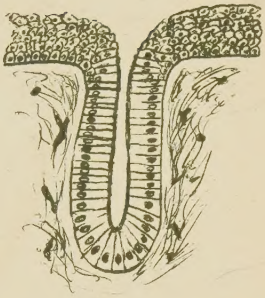

Fig. 6.

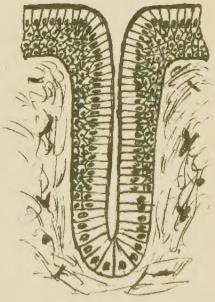

Fig. 7.

Fig. 8.